Medizinische Universität Graz

ALLGEMEINE PATHOLOGIE TEIL 6

Dr.med.univ. Marion Pollheimer

Diagnostik- und Forschungsinstitut für Pathologie

Medizinische Universität Graz

Wiederholung: Leber

Ikterus: prähepatisch, hepatisch, posthepatisch

Virushepatitiden: A, B, C, …

Leberzirrhose: Ursachen, Morphologie, Folgen/Komplikationen

Tumoren: hepatozelluläres Karzinom, Cholangiozelluläres Karzinom, Metastasen (Magen-Darm-Trakt, Pankreas, Gallenblase, Malignes Melanom,….)

Wiederholung: Mamma

Mastitis

Tumore: benigne = Fibroadenom; maligne = Mammakarzinom:

Vorstufen (DCIS, LCIS) = Carcinoma in situ

2 Typen: No special type (NST) und lobulär (einzelzellig wachsend)

Prognosefaktoren: Differenzierungsgrad, TNM-Stadium (Tumorgröße, LK-Status, Fernmetastasen), Hormonrezeptorstatus

Folgen/Komplikationen: Metastasierung

Wiederholung: Zervix

Tumore:

CIN = cervikale intraepithelale Neoplasie = Vorstufe zum Karzinom

Zervixkarzinom = Plattenepithelkarzinom

Infektion mit HPV high risk Typen als Risikofaktor

Folgen/Komplikationen des Zervixkarzinoms

Erkrankungen der männlichen Geschlechtsorgane

Prostata

Med Uni Graz

Männliche Geschlechtsorgane
Prostata

Entzündungen

Benigne Prostatahyperplasie

Karzinom

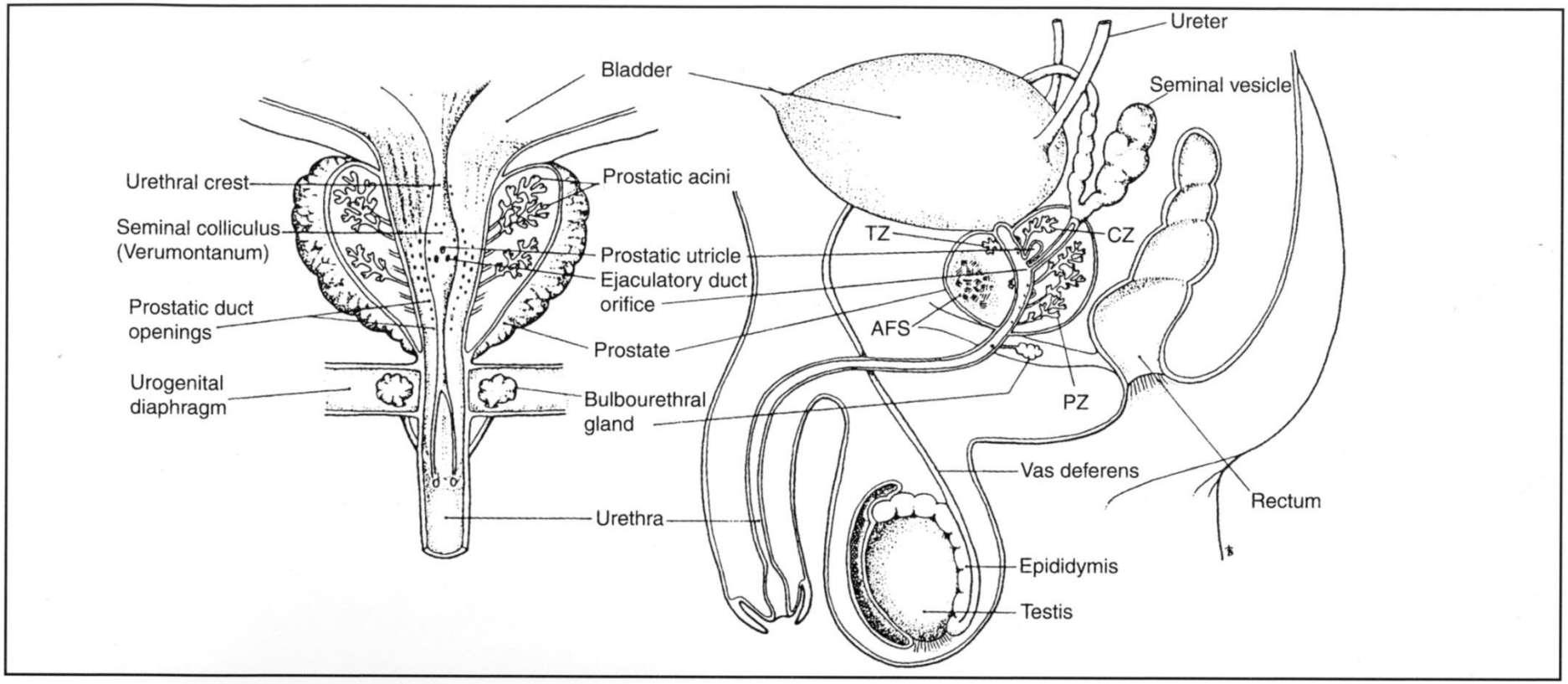

f1.1 *Anatomical relationships of prostate in frontal (left) and sagittal views (right). Abbreviations: TZ: transition zone, CZ: central zone, PZ: peripheral zone, AFS: anterior fibromuscular stroma. (Reprinted with permission from Prostate: Basic and Clinical Aspects. CRC Press).*

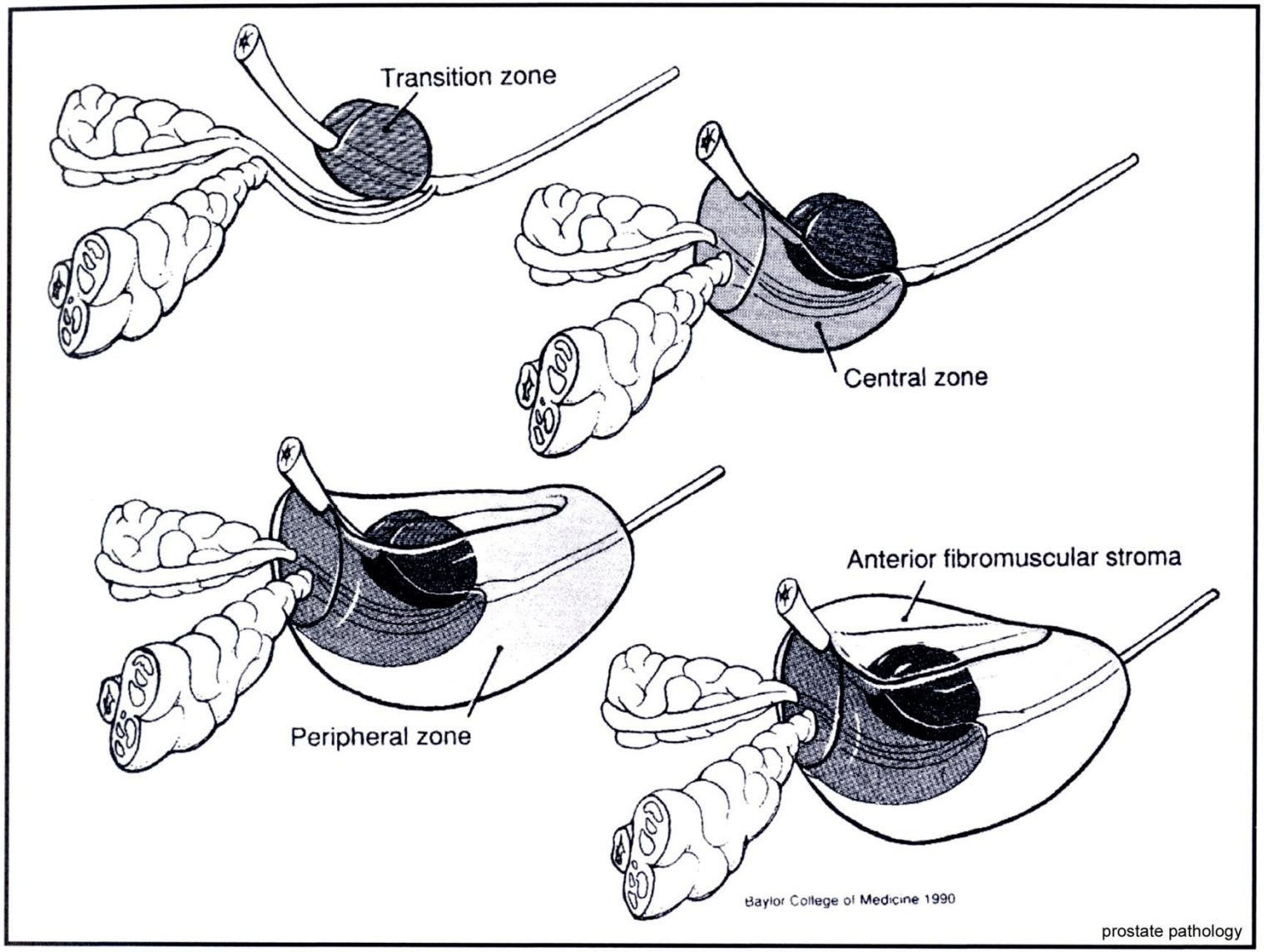

f1.3 *Zonal anatomy of the prostate. (Reprinted with permission from Cancer: Principles and Practice of Oncology, 4th ed. Lippincott Williams and Wilkins.)*

Benigne Prostatahyperplasie

Knotige Hyperplasie von Drüsen und Stroma

Nahezu „physiologisch“

Betrifft **Innenzone (central zone)**

Unterschiedliches hormonelles Ansprechen von Drüsen und Stroma

Unterschiedliche Relation von Testosteron und Östrogen

t7.1 Age-Related Incidence of Benign Prostatic Hyperplasia

Age	Histological Incidence[1]	Clinical Incidence[2]
1-10	0%	—
11-20	0%	—
21-30	0%	—
31-40	8%	—
41-50	23%	5%-27%
51-60	42%	8%-50%
61-70	71%	37%-69%
71-80	82%	40%-79%
81-90	88%	85%

[1]Incidence at autopsy. Data from Berry 1984
[2]Data from Guess 1990, Garaway 1991, Chute 1993, Chicharro-Molero 1998

Benigne Prostatahyperplasie

Sekretstau

Konkrementbildung (Corpora amylacea)

„Schnupftabakprostata“

Entzündung

Trabekelharnblase (Balken-Harnblase)

Restharnbildung begünstigt ascendenierende Infektion

Obstruktion

ELSEVIER STUDENT CONSULT

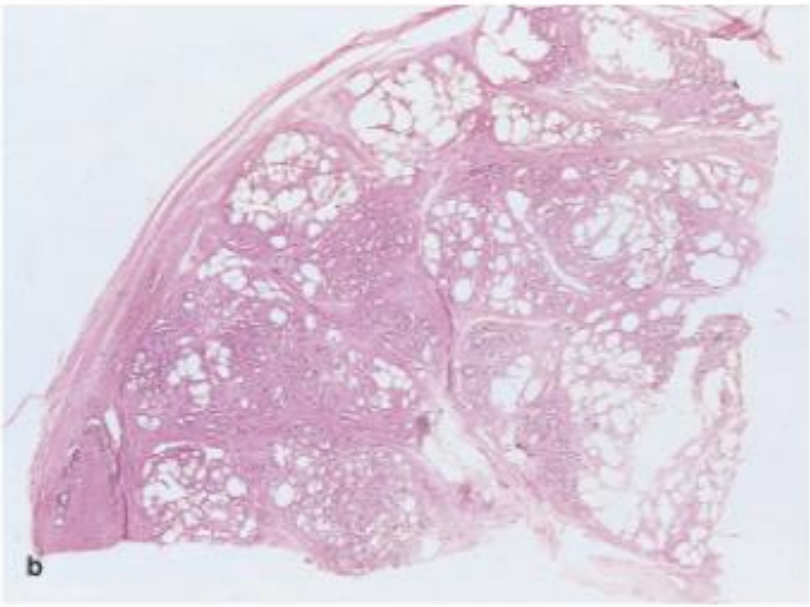

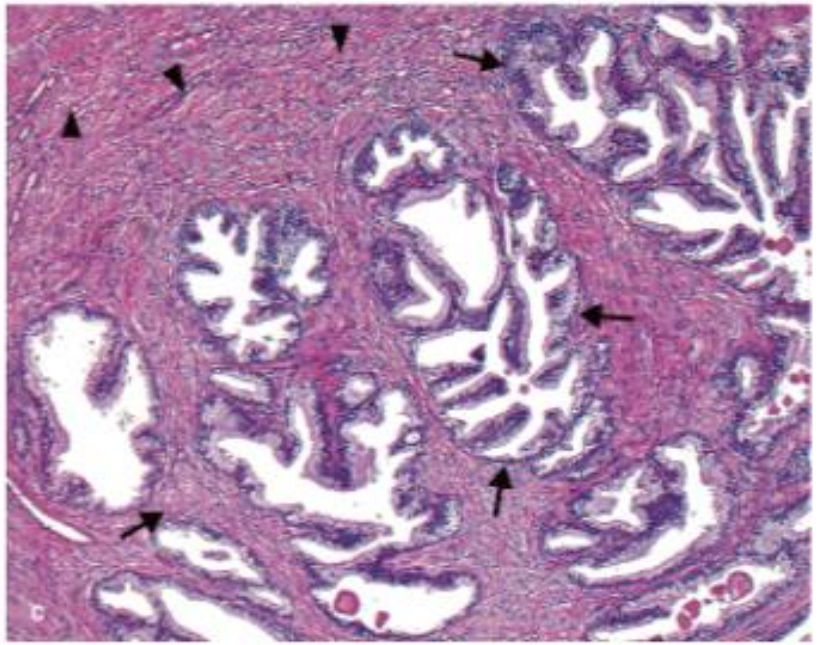

Knotige Hyperplasie der Prostata
Bildung von Drüsen und Bindegewebe

Seitenlappenhypertrophie
mit medianer Komenissur

Mittellappenhypertrophie

Seitenlappenhypertrophie
mit medianer Kommissur
(intravesikale Ansicht)

© CIBA

Harnstauungsniere
mit Pyelonephritis

Hydroureteren

Mittel- und
Seitenlappenhypertrophie
(zystoskopisches Bild)

Seitenlappenhypertrophie
(zystoskopisches Bild)

»Dreilappige« Hypertrophie
(Mittel- und Seitenlappen)

© CIBA

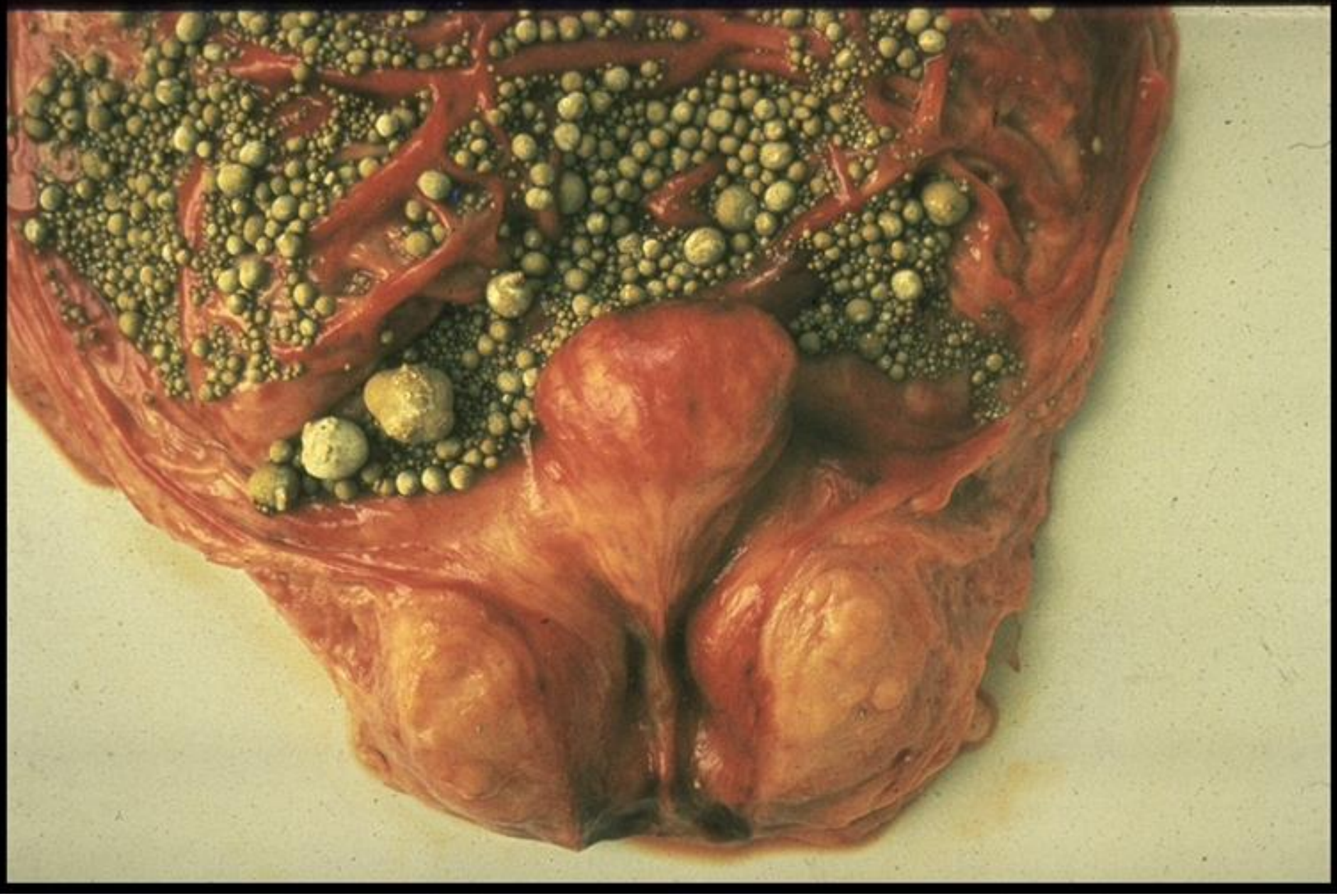

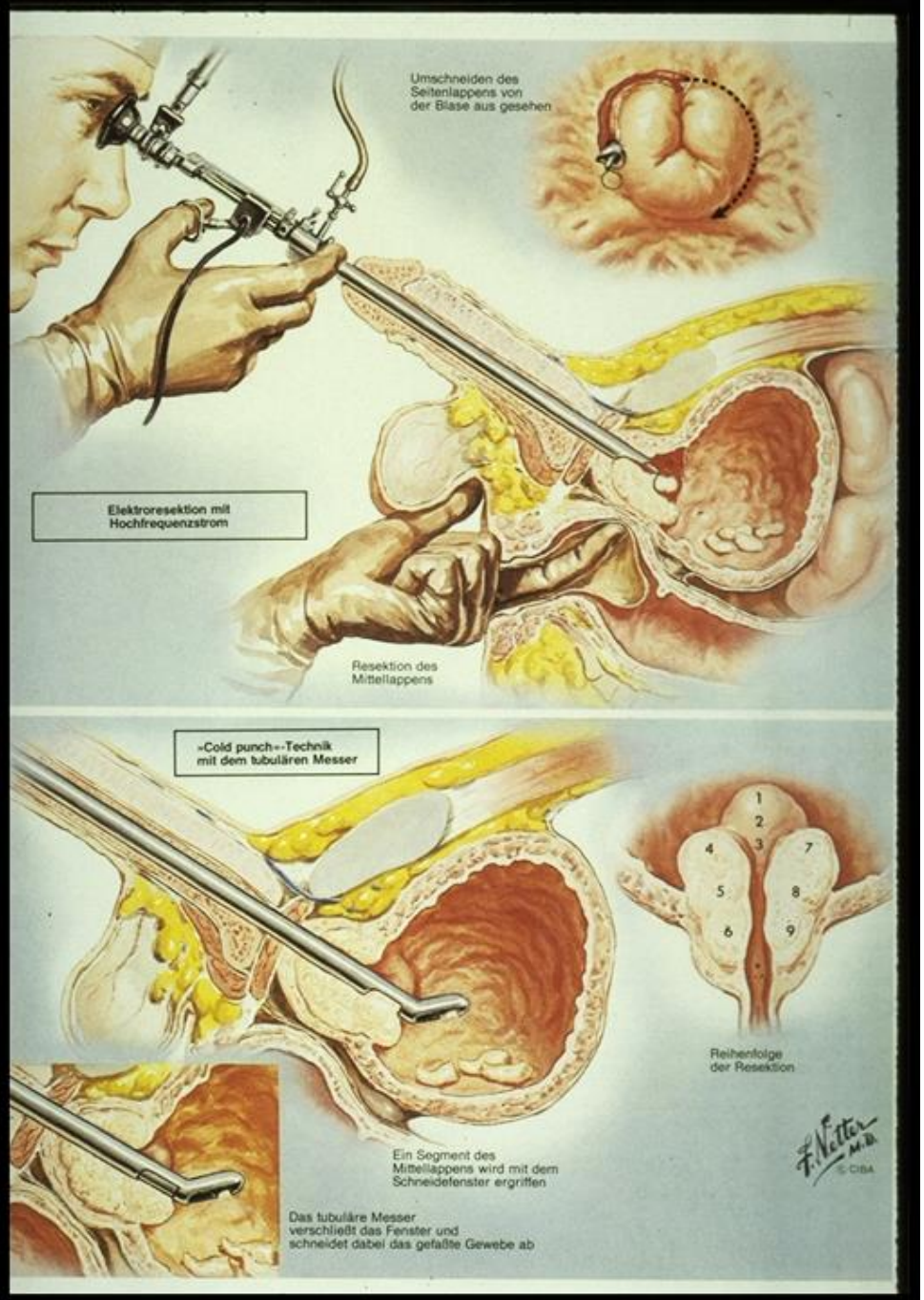

■ **i2.27** *Tissue cassette loaded with (A)*
chips.

Prostatakarzinom

Med Uni Graz

Häufigstes Karzinom des Mannes

Erbliche Belastung

Geografische Unterschiede

Höheres Lebensalter

Metastasierung:
hämatogen in Wirbelsäule und Becken
lymphogen in retroperitoneale Lymphknoten

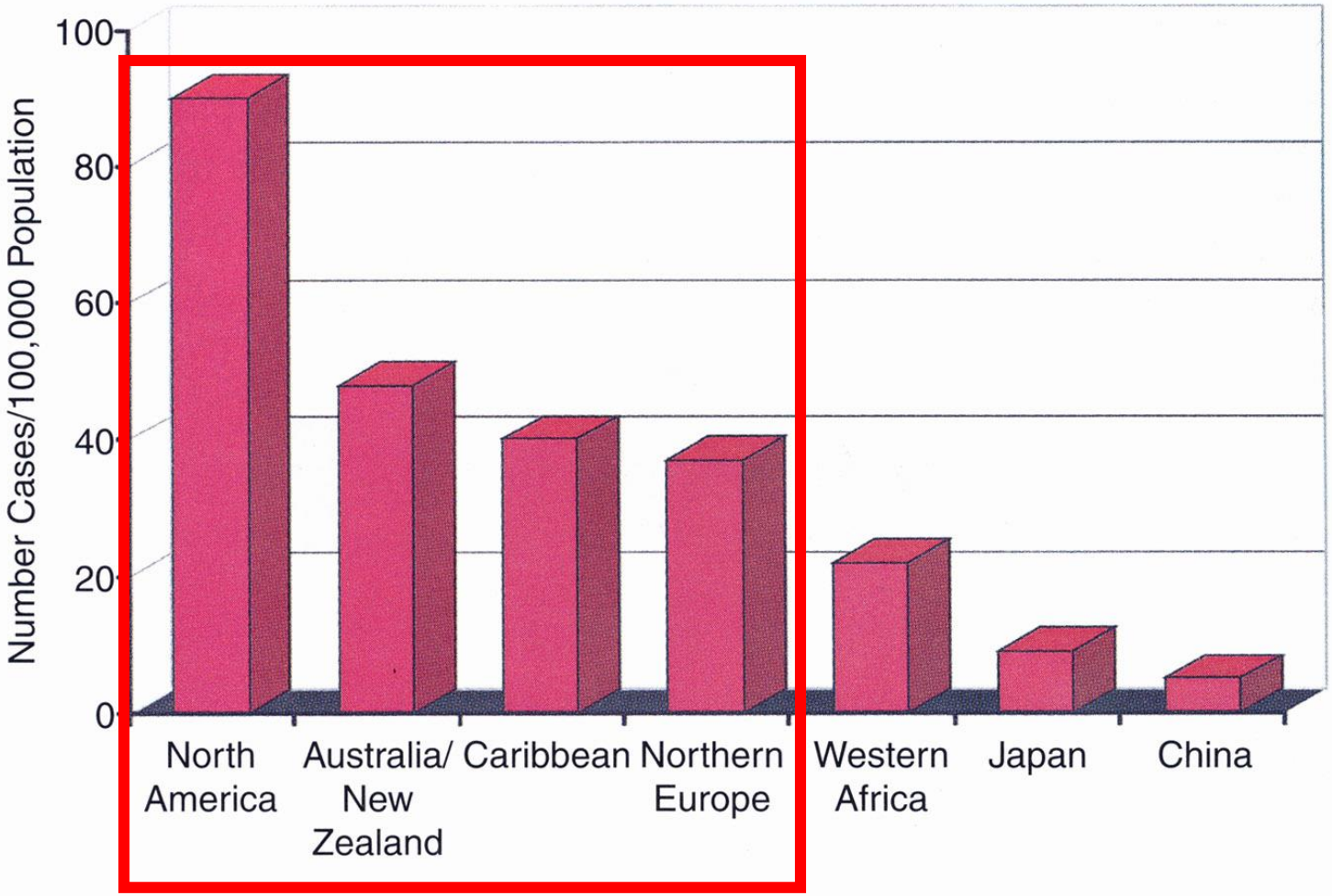

f13.3 *Variation of prostate cancer incidence by geographic region around the world.*

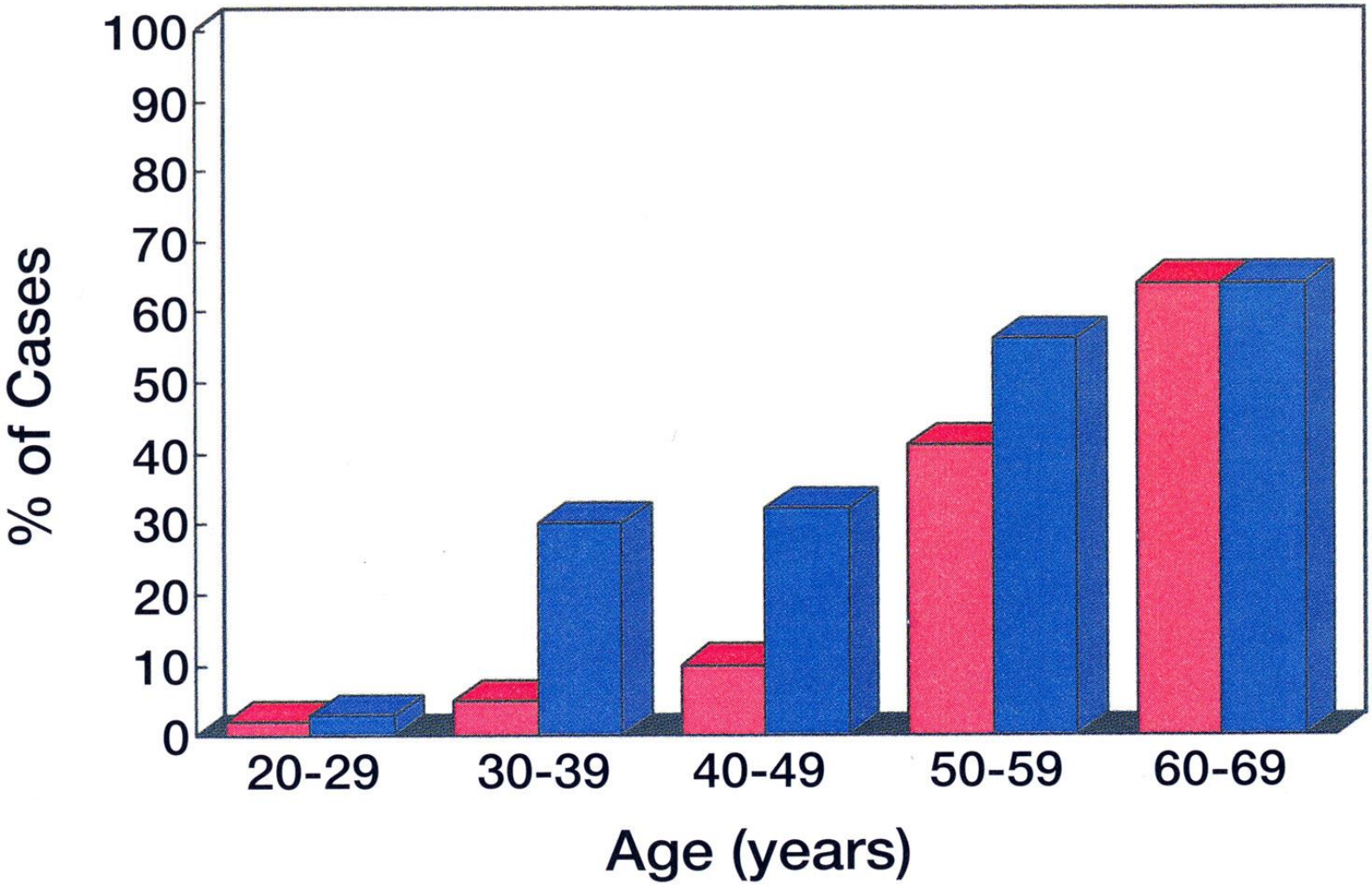

f11.2 *Incidence of high-grade PIN (red bars) and invasive adenocarcinoma (blue bars) in whole prostate glands at autopsy, as related to age (Sakr 1994B).*

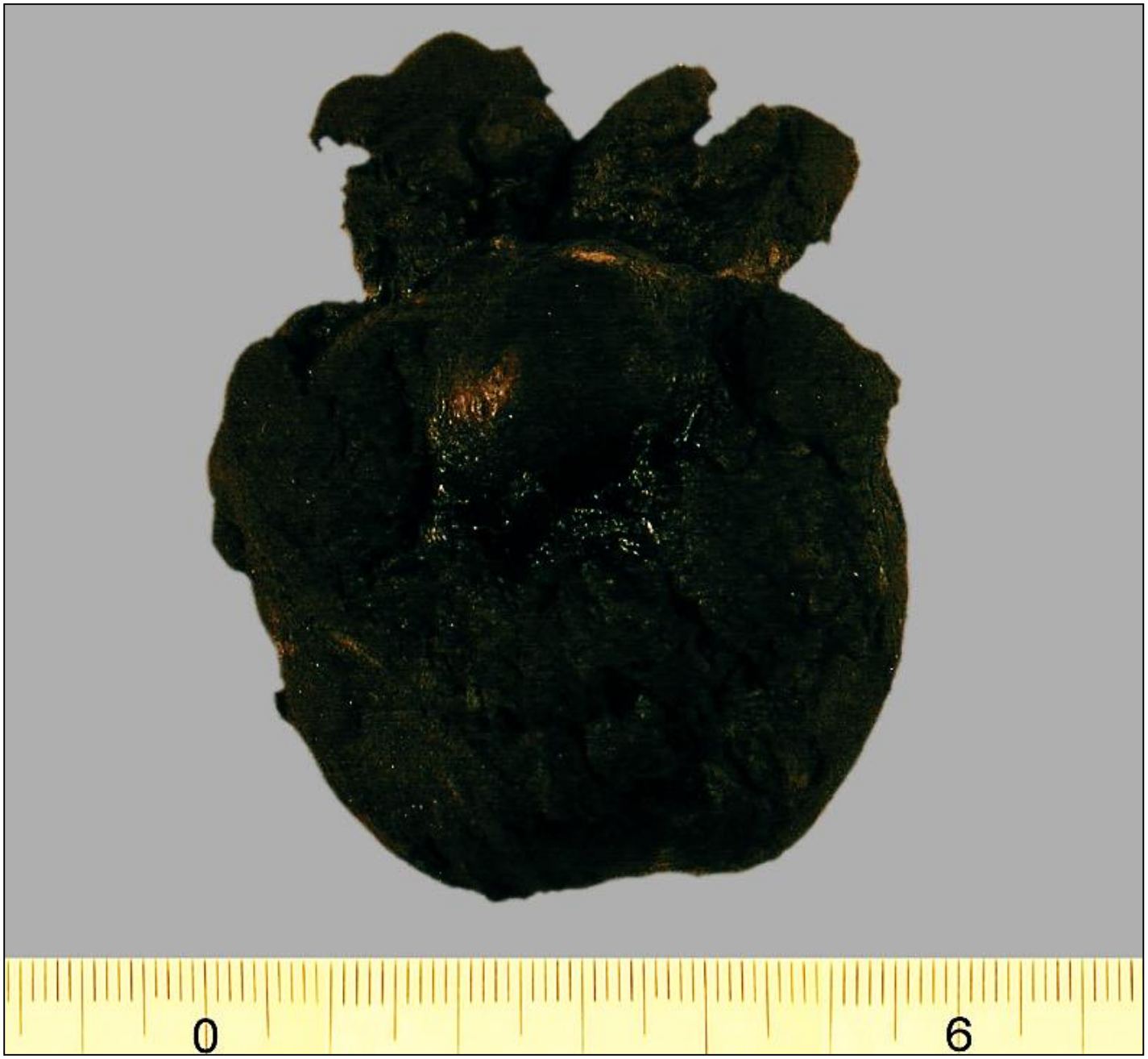

Med Uni
Graz

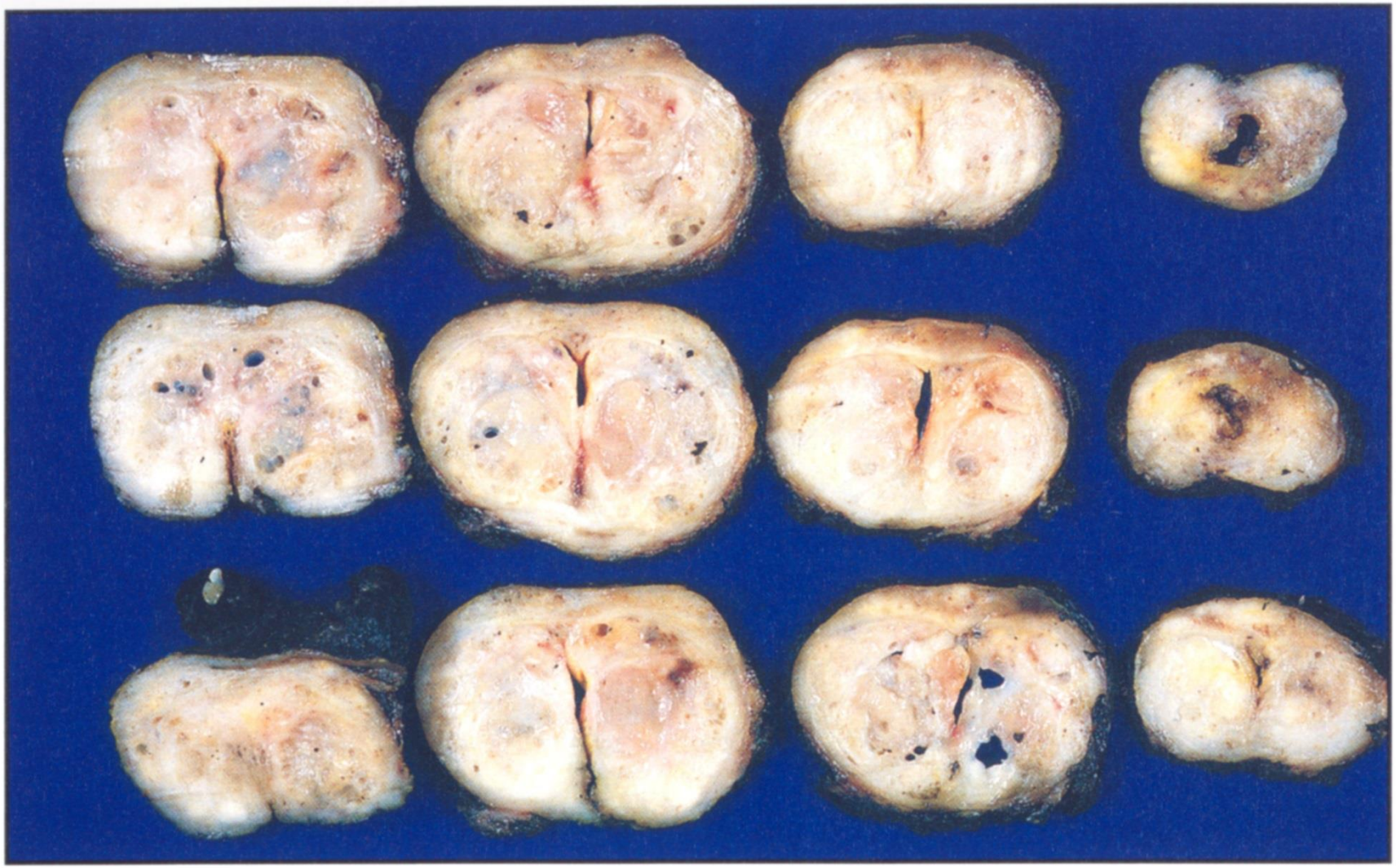

i2.40 *Serial cross-sections of prostate gland corresponding to intact gland depicted in* **i2.33**.

0
5

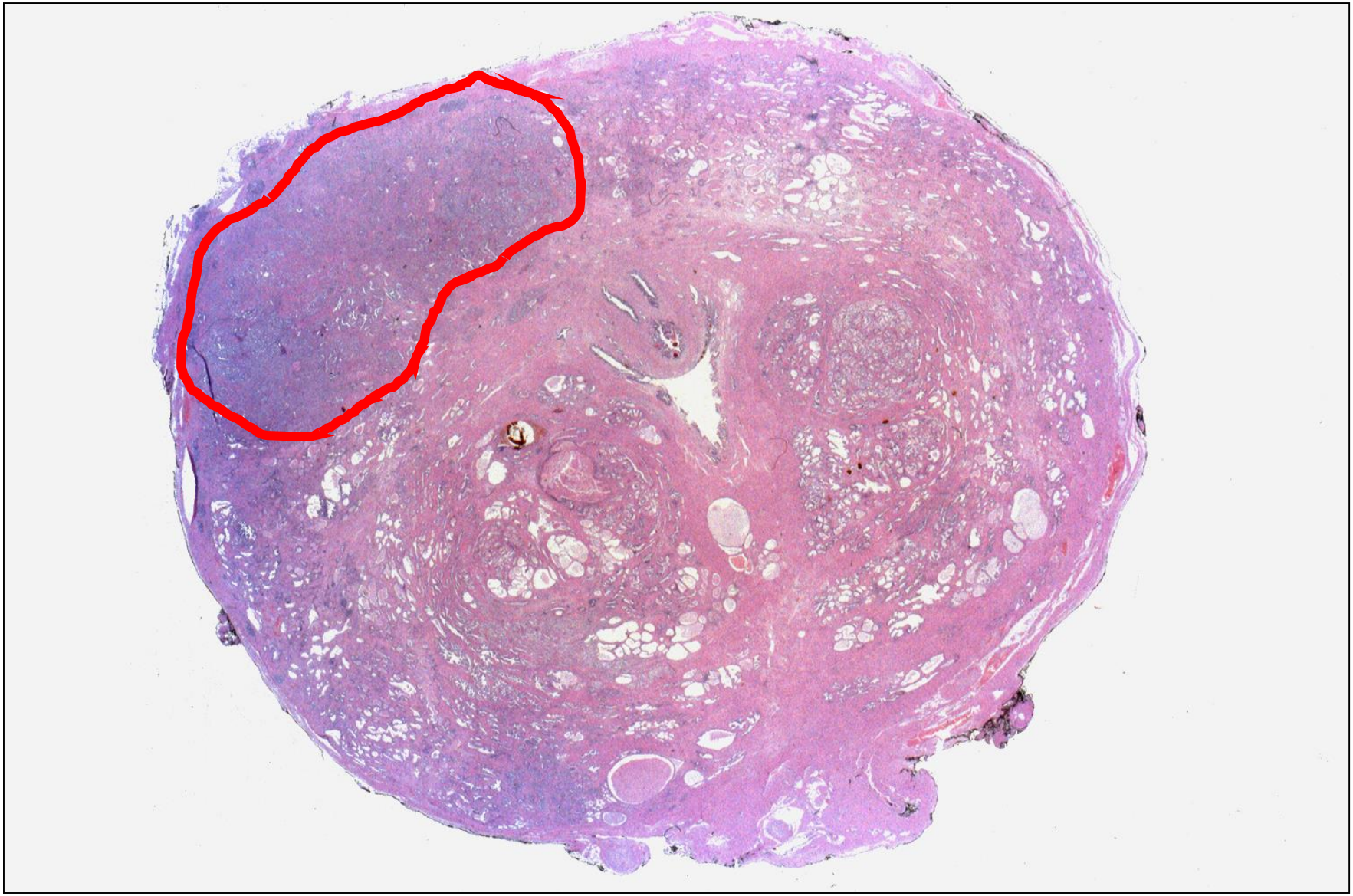

PSA

Prostata**s**pezifisches **A**ntigen
altersabhängiger Wert: 40 Jahre ca. 2 ng/mL
79 Jahre ca. 7 ng/mL

Erhöht bei:
Prostatitis
Prostatahyperplasie
Prostatakarzinom

und Radfahren!

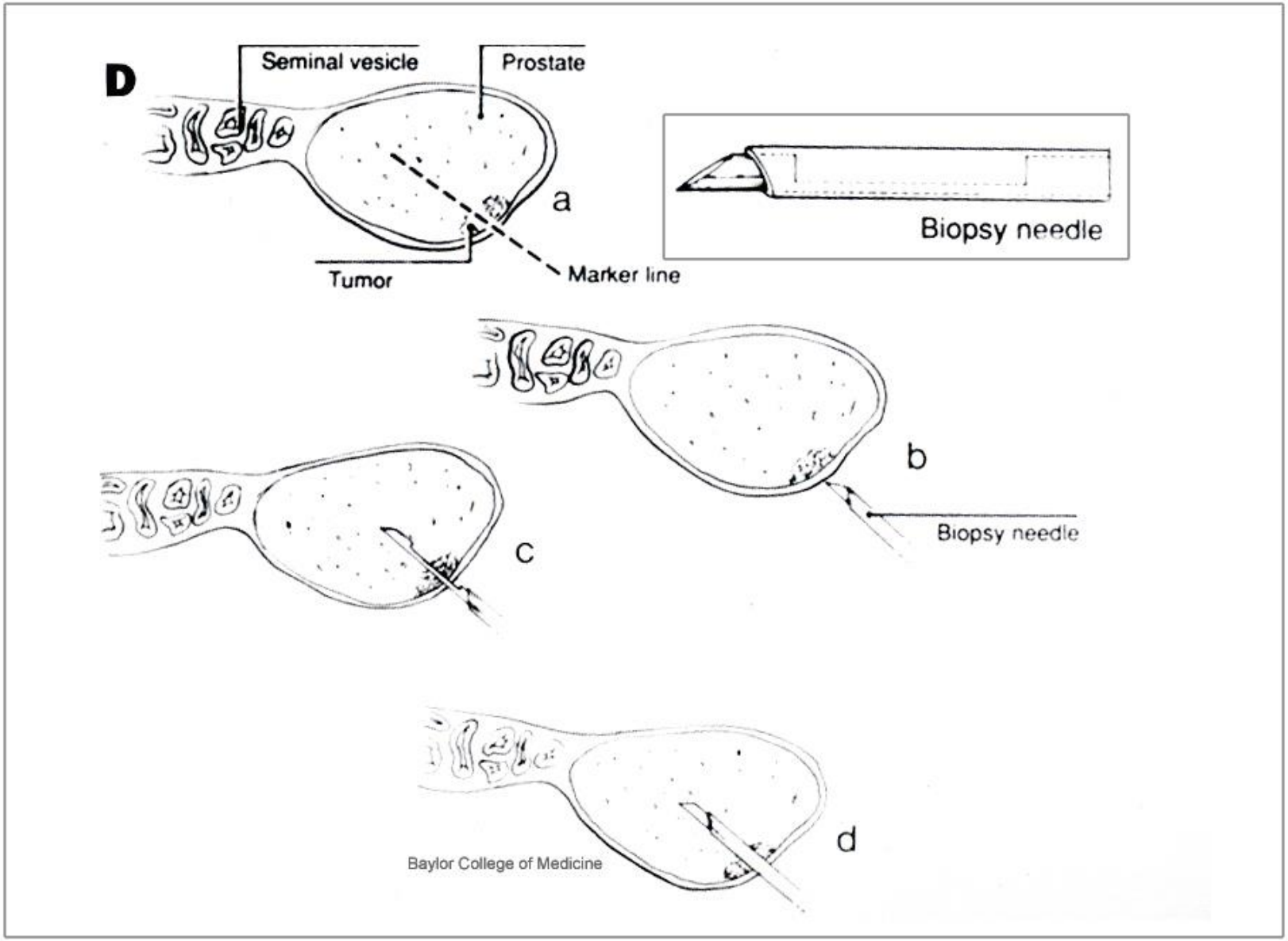
D
Seminal vesicle
Prostate
a
Tumor
Marker line
Biopsy needle
b
Biopsy needle
c
d
Baylor College of Medicine

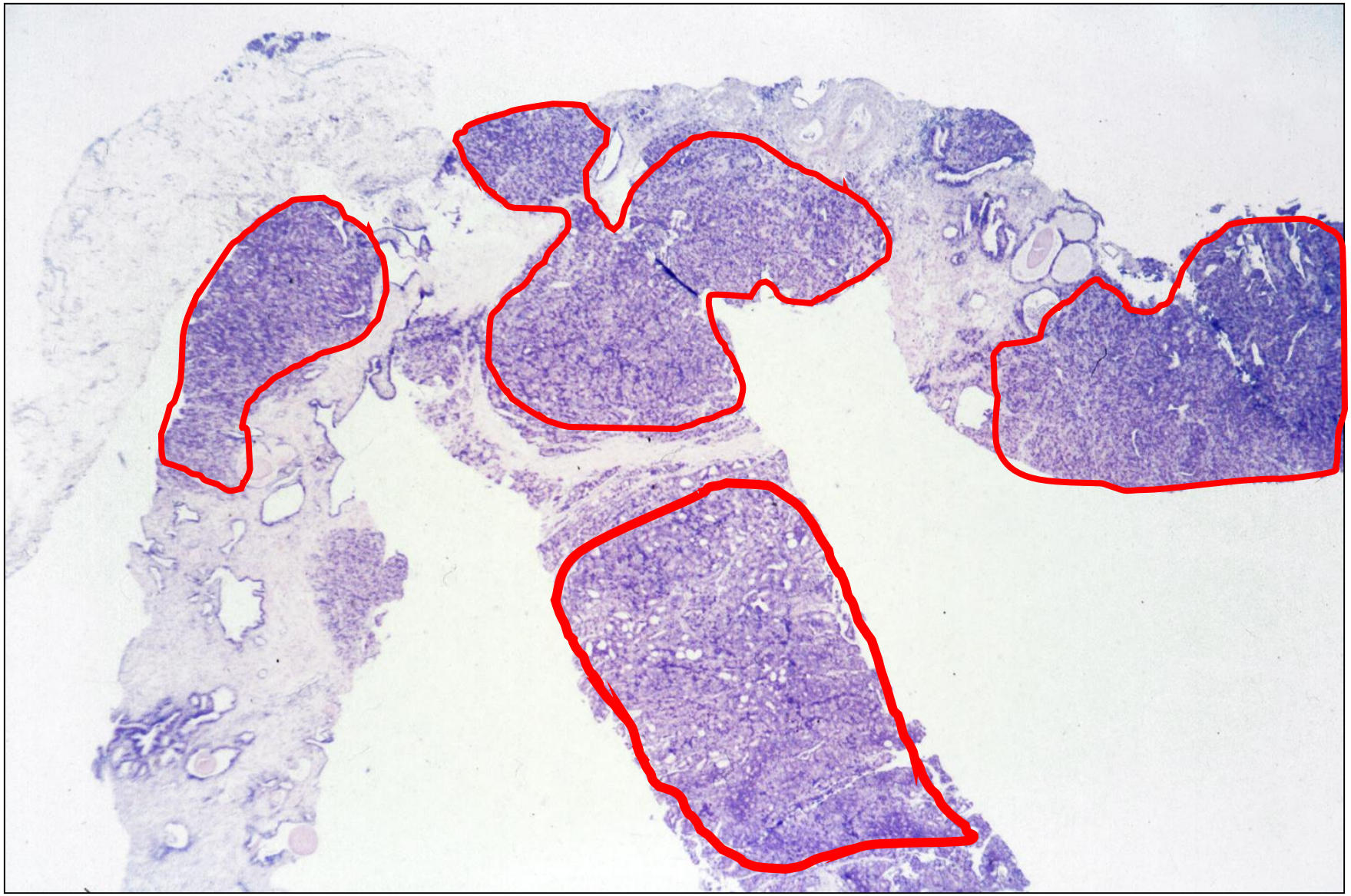

Vielen Dank!

www.iheartHisto.com